

## TRABAJOS ORIGINALES

# Miasis en Trujillo, Perú: observaciones clínicas y entomológicas

## *Myiasis in Trujillo, Peru: clinical and entomological observations*

Hernán Miranda<sup>1</sup>.

### RESUMEN

Las miasis se presentan en los hospitales de Trujillo con alguna frecuencia, asumiendo cuadros clínicos variados. La revisión presentada es el resultado de un estudio llevado a cabo con el objetivo de precisar los caracteres clínicos y su relación con la identidad y particularidades de los respectivos agentes. Las miasis más frecuentes son causadas por larvas de *Cochliomya hominivorax*. En pacientes procedentes de zonas selváticas se comprobó la presencia de larvas de *Dermatobia hominis* y en pacientes (los menos numerosos) que vivían cerca de ganado ovino se encontraron larvas de *Oestrus ovis*. El procedimiento terapéutico consistió en la extracción de larvas.

**Palabras clave:** Miasis; *Cochliomya hominivorax*; *Dermatobia hominis*; *Oestrus ovis*; Placas estigmáticas.

### SUMMARY

Myiasis is seen at the hospitals of Trujillo with some frequency, assuming varied clinical presentations. The presented review is the result of a study carried out with the aim of specifying the clinical characters and its relation with the identity and particularities of the respective agents. Myiasis is most frequently caused by larvae of *Cochliomya hominivorax*. In patients from the jungle it was verified the presence of larvae of *Dermatobia hominis* and in patients (the least numerous) who had lived near sheeps larvae of *Oestrus ovis* was found. The therapeutic procedure consisted of the extraction of larvae.

**Key words:** Myiasis; *Cochliomya hominivorax*; *Dermatobia hominis*; *Oestrus ovis*; Stigmatic plaques.

## INTRODUCCIÓN

La miasis es la infestación de tejidos de vertebrados por larvas de diferentes moscas; en seres humanos la miasis es accidental. Las especies causantes son numerosas y generalmente difieren de acuerdo con las regiones geográficas. Las larvas son de dos tipos: necrófagas (se nutren de tejido muerto) y biontófagas (son capaces de penetrar en el tejido sano).

El objetivo de esta comunicación es presentar un conjunto de experiencias clínicas y entomológicas en pacientes que llegaron a conocimiento del autor y en los que se estableció, con certeza, la identidad de los agentes en cada caso. Las observaciones fueron objeto de publicaciones<sup>1,2</sup> y la mayoría fue tema de comunicaciones

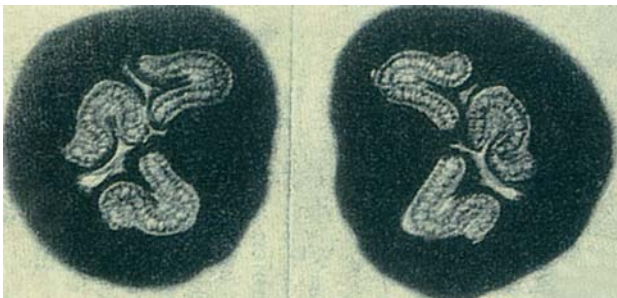
a Congresos. Se acompañan algunas figuras de conocimiento no frecuente por lo que revisten algún valor didáctico. Finaliza la presentación con la referencia a casos de seudomiasis que en la práctica suscitan confusiones.

Antes de pasar a la presentación clínica y entomológica es necesario recordar que fue el doctor Hugo Lumbreras<sup>3</sup> quien actualizó los conocimientos sobre miasis, estudiados en 1858 por Odriozola<sup>4</sup>, año en que Cocqerel describió la especie *Cochliomya hominivorax*, agente común de miasis en el Perú. Es clásica la referencia a la "gusanera de narices" atribuido a *Calliphora limensis* o *Callitroga americana*. La especie fue reconocida, desde el trabajo de Lumbreras, con el nombre que le dio Cocqerel en Francia.

<sup>1</sup>Director del Instituto de Medicina Tropical e Infectología de la Facultad de Medicina de la Universidad Nacional de Trujillo. Correo electrónico: [meditropic@hotmail.com](mailto:meditropic@hotmail.com)

## EL PRIMER CASO EN TRUJILLO

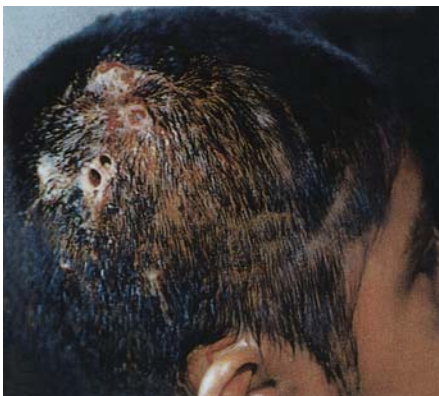Cronológicamente el primer paciente con miasis observado en Trujillo fue un hombre adulto que tenía edema en miembros inferiores debido a condropatía crónica; en uno de ellos presentaba una lesión profunda con mal olor cubierta con un trapo que al ser retirado dejó ver varias decenas de larvas blancas y móviles. El fondo de la úlcera estaba limpio y sin signos de penetración de las larvas en el tejido vivo. Era evidente que se trataba de larvas necrófagas. El estudio entomológico practicado por el doctor Hugo Lumbreras tuvo un resultado inesperado: se trataba de larvas de *Stomoxys calcitrans*, la mosca de establo. El estudio de las placas estigmáticas era categórico (**Fotografía 1**). El gran interés del hallazgo consistía en que no se pudo encontrar información bibliográfica sobre casos de miasis causados por esta mosca.



Fotografía 1: Placas estigmáticas de *Stomoxys calcitrans* (mosca del establo).

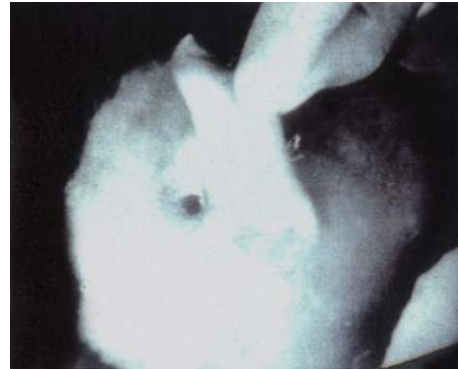## CASOS DE MIASIS CAUSADOS POR *C. HOMINIVORAX*

Son los más frecuentes en la práctica, sobre todo en niños que presentan piodermitis en cuero cabelludo y debido a la fetidez de sus heridas atraen a las moscas que abundan en la ciudad (**Fotografía 2**). Solo se referirá las historias de algunos pacientes que presentaban ciertas particularidades.



Fotografía 2: Piodermitis del cuero cabelludo, asiento de larvas de *Cochliomya hominivorax*.

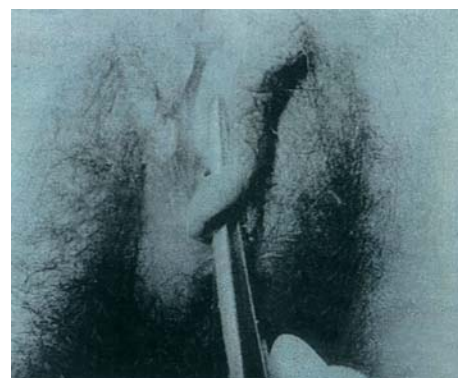
El primero de ellos fue un niño que presentaba olor fétido en oído. Lo llamativo era un orificio retroauricular por el que habían salido larvas que, introduciéndose en el oído, perdieron rumbo y se abrieron paso a través del peñasco, el hueso más duro de la economía. (**Fotografía 3**)



Fotografía 3: Orificio retroauricular por el que salieron las larvas de *Cochliomya hominivorax* que se desarrollaron en el oído medio.

Otro paciente de especial interés fue un niño de siete días de nacido que presentaba dos larvas de *C. hominivorax* que, después de una corta evolución en el canal ótico, migraron al ojo ocupando las cercanías del canal lacrimal. El increíble hallazgo de dos grandes parásitos en ojo sólo podía ocurrir en una criatura indefensa.

El tercer paciente presentaba una miasis genital; se trataba de una mujer de 27 años que acostumbraba orinar en el campo. Presentaba varios trayectos originados por larvas (**Fotografía 4**). Lo extraño era que gozaba de buena salud, siendo lo frecuente que este tipo de procesos ocurran en ancianas enfermas y abandonadas a su suerte.



Fotografía 4: Uno de los trayectos en el labio mayor de una paciente con miasis genital por *Cochliomya hominivorax*.

En lo que se refiere al número elevado de larvas, figura en archivo un paciente de 60 años que presentaba una lesión cancerosa en abdomen de la que se recogieron más de 400 larvas. El paciente murió a las 24 horas de ingresar al hospital a causa de una septicemia por *Pseudomonas aeruginosa* que "acudió en ayuda" de un paciente muy grave.

El último paciente estudiado a fines de marzo del año 2007 presentaba una típica "gusanera de narices". Con ayuda de la albahaca molida que se dio a oler al paciente se consiguió en 24 horas cerca de 200 larvas de *C. hominivorax* (Fotografía 5) que evolucionaron en el laboratorio a pupas (Fotografía 6) y a formas adultas, con el abdomen característico de color verde azulado de *C. hominivorax* (Fotografía 7).



Fotografía 5: 200 larvas de *C. hominivorax*.



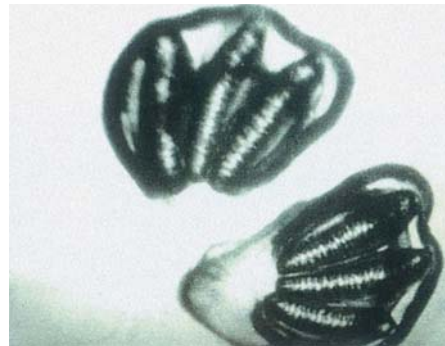Fotografía 6: Evolucionaron en el laboratorio a pupas.



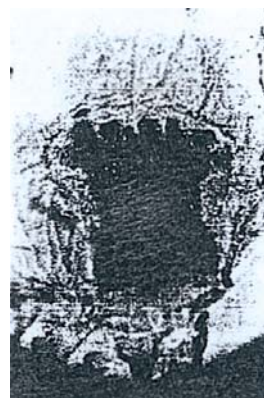
Fotografía 7: formas adultas, con el abdomen característico de color verde azulado de *C. hominivorax*.

### OBSERVACIONES SOBRE LA BIOLOGÍA DE LARVAS DE *C. HOMINIVORAX*

Uno de los aspectos ensayados fue la supervivencia de larvas en un frasco de formol puro (40%) con tapa de vidrio esmerilado. Se observó que las larvas se mantuvieron móviles durante 24 minutos. Este es un testimonio de la capacidad de protección de las placas estigmáticas (Fotografía 8). Las moscas adultas dejadas en agua fresca se mantuvieron vivas dos horas. Es sabido que la larva respira a través de las placas estigmáticas cuando ingresa al tejido. Al emerger con la cabeza por delante respira por los espiráculos anteriores (Fotografía 9).



Fotografía 8: Placas estigmáticas.

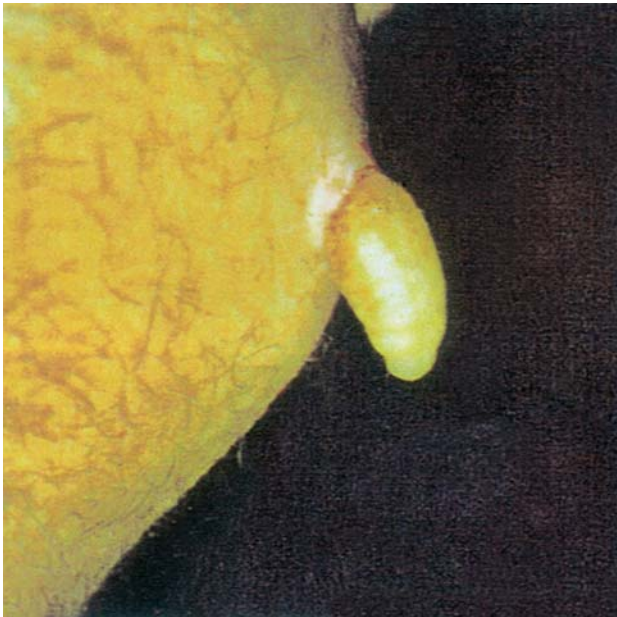

Fotografía 9: Espiráculos anteriores.

## MIASIS POR *DERMATOBIA HOMINIS*

Este tipo de miasis, accidental en humanos, es muy frecuente en animales domésticos y silvestres; en el ganado ocasiona pérdidas al malograr las pieles. En la biología de la mosca hay un hecho curioso y es que la oviposición de *Dermatobia* se dificulta por las defensas del ganado vacuno. La mosca resuelve el problema mediante un "trato" con la mosca *Stomoxys calcitrans* en cuyo abdomen deposita pausadamente numerosos huevos a manera de manillas de plátanos. Cuando la mosca se posa sobre la piel del vacuno las larvas abren el opérculo del huevo y bajan con rapidez sobre la piel y penetran en ella.

Entre seis pacientes afectados de miasis por *Dermatobia hominis* destaca un joven francés de 25 años que refería la presencia de lesiones en diversas partes del cuerpo con apariencia de forúnculos, lo que condujo a repetidos tratamientos con antibióticos, sin mejoría alguna. Al examen presentaba la fase culminante de la evolución larvaria: la salida de una de ellas de la piel de un sector del hipogástrico (**Fotografía 10**)



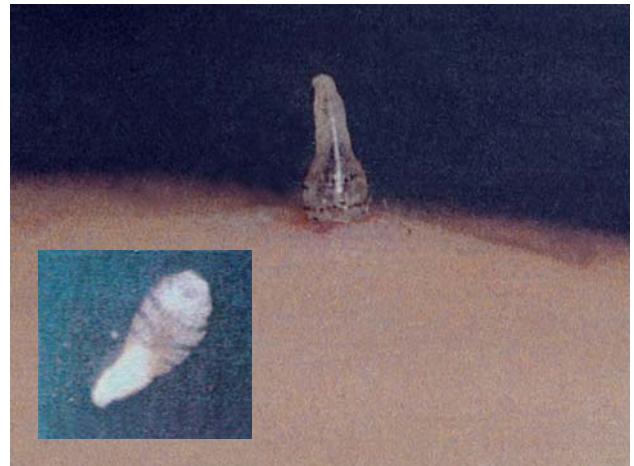
Fotografía 10: Larva de *Dermatobia hominis* emergiendo en hipogástrico.

Fue fácil extraerla en un trance vital en que la larva salía para caer al suelo, convertirse en pupa y poco después, en mosca adulta.

Era evidente que el proceso había durado más de tres meses, tiempo en que el paciente había salido de una zona selvática. Presentaba otras lesiones por larvas en cuello, pecho y otros puntos en los que podía verse aparecer, de rato en rato, la parte de la larva por la que respiraba.

También se registró otro caso en el que se observa una larva en trance de salir de la piel (**Fotografía 11**). Como es conocido esta mosca abunda en áreas selváticas, cálidas y húmedas. No se observó caso alguno propio de la costa.

La confusión de los médicos que ven a los pacientes en fases más tempranas justifica el nombre de miasis forunculoide con que se conoce a esta entidad, causada por una larva provista de filas de cerdas muy duras que ayudan al ingreso del parásito que en áreas endémicas es conocido como "gusano torcel" o "tornillo" y cuyo aspecto semeja al fruto de una cucurbitácea con una extremidad larga y delgada (**Fotografía 12**) en la que están las placas estigmáticas.



Fotografía 11: Larva de *D. hominis* atravesando la piel.

Fotografía 12: Larva de *Dermatobia hominis* con espículas estigmáticas.

Un caso reciente con caracteres especiales es el de una paciente que estuvo de viaje por Yurimaguas (Perú). Tiempo después presentó miasis en cuero cabelludo y otras partes del cuerpo. Lo insólito fue el desarrollo de una larva debajo de la uña del dedo índice.

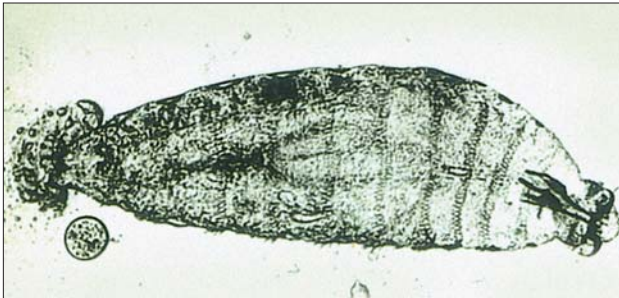## MIASIS POR *OESTRUS OVIS*

La larva de la mosca *Oestrus ovis* permanece algunas semanas en fosas nasales del carnero donde se desarrolla; llegado el momento adecuado es expulsada con el estornudo. Al caer al suelo pasa a pupa y luego a mosca adulta. Lo más frecuente en este tipo de miasis humana es la oculomiasis que se inicia con la penetración de larvas minúsculas, apenas visibles a simple vista en el saco conjuntival. El primer caso de peruano de oculomiasis fue descrito por Lumbreras y Polack<sup>5</sup>. La molestia es muy intensa y se debe al activo movimiento de las larvas. La eliminación minuciosa de los parásitos da por terminado el cuadro; sin embargo, el proceso puede durar algo más. Tal es el caso de un paciente que estudiaba en la Universidad y se sostenía comprando carneros en la sierra y vendiéndolos tiempo después, su historia es la siguiente:

Paciente de 21 años que acude a consultar por haber expulsado una sustancia blanca que no era moco; informa que desde tres semanas atrás presentaba una molestia nasal persistente distinta del resfriado. Al examinar la muestra se pudo apreciar que

se trataba de una larva de *Oestrus* muy maltratada. Se recomendó al paciente observar la secreción en días sucesivos tratando de no alterar la larva en caso de ser eliminada. Tres a cuatro días después trajo una larva que difería mucho de la pequeña del primer estadio ya que el tiempo de evolución transcurrido era de dos semanas como mínimo. En los antecedentes figuraba un episodio de intensa molestia en un ojo que cedió en algunos días. En síntesis este paciente presentaba un cuadro que fue diagnosticado como miasis oculonasal por *Oestrus ovis* (Fotografía 13).

Estos son los episodios de mayor interés entre los registrados en el campo de la miasis humana en Trujillo.



Fotografía 13: Larva de primer estadio de *Oestrus ovis*.

## TRATAMIENTO

Consiste en la extirpación de todas las larvas, tomando en cuenta que siempre quedan larvas cuando uno cree haberlas eliminado del todo. La eliminación de las larvas de *Dermatobia hominis* requiere una pequeña intervención quirúrgica. En la selva hay la costumbre de tapar la abertura de la lesión previa aplicación de tabaco. La larva muere por asfixia, pero requiere ser extraída.

Tratamiento folklórico. Es frecuente la creencia del poder curativo de la miasis con albahaca. Lo que ocurre en la práctica es que la aplicación de la albahaca machacada determina que algunas larvas escapen y traten de alejarse. En la miasis nasal la cercanía de la albahaca ocasiona la salida de las larvas. Para estudiar los efectos se depositó algunas larvas de *Coclyoma hominivorax* en un frasco con tallos de albahaca; otras en un frasco con hojas y a un tercer grupo en un frasco con jugo de la planta molida. Las larvas presentaron movimientos intensos como si quisieran apartarse de la planta. Ninguna murió; a los 15 minutos todas reptaban tranquilamente; en consecuencia la albahaca es, nada más y nada menos, que un repelente de larvas de moscas.

## LAS SEUDOMIASIS

No rara vez ocurren hechos que generan confusiones que es preciso dilucidar. Uno de ellos es el hallazgo en heces, de numerosas larvas muertas, grises y secas. El paciente que las elimina se siente preocupado y acude a consultar. La explicación más probable en estos casos es que hubo demora en la manipulación de la

carne dando lugar a que las moscas depositaran huevos que evolucionaron a larvas. En el proceso de hacer cecina o carne seca se utiliza mucha sal la que aplicada inadvertidamente a la carne con larvas, mata a éstas, deshidratándolas y endureciéndolas.

Otra ocurrencia concierne a larvas vivas, un paciente refería que periódicamente eliminaba con las heces abundantes larvas muy pequeñas. En el examen llamaba la atención la presencia de numerosas larvas, todas de primer estadio de evolución y muy activas. En una oportunidad anterior se comprobó que la imagen era la misma: abundante larvas vivas, todas del estadio inicial. El paciente no presentaba molestias, pero sí, una intensa preocupación. Las larvas fueron identificadas como pertenecientes al género *Sarcophaga*. Se pidió al paciente, que vivía en el campo, que recolectara moscas en su domicilio; consiguió numerosos ejemplares, gran parte de ellos pertenecientes al género *Sarcophaga*. La explicación parece simple: las moscas depositaron sus huevos en los alimentos del paciente; la constitución de los huevos los hace resistentes al jugo gástrico. Después de traspasar indemnes la barrera comienzan, durante el tránsito, una evolución que culmina en la eclosión masiva de los huevos que se encuentran en heces, liberando larvas del estadio inicial de evolución. Si el paciente ingiere las larvas vivas éstas serían destruidas por el jugo gástrico porque la cutícula larvaria es muy delgada.

## REFERENCIAS BIBLIOGRÁFICAS

1. LUMBRERAS H, MIRANDA H. Primer caso peruano de miasis cutánea producida por larvas de la mosca *Stomoxys calcitrans* (Linnaeus). *Rev Med Per.* 1961;30:57-62.
2. OLGUIN H, MIRANDA H, IBÁÑEZ N. Estudio de un caso de Miasis ótica causado por *Cohlylomia hominivorax*. *Arch Per Pat Clin.* 1961;15:77-84.
3. LUMBRERAS H. Historia de las Miasis humanas en el Perú y análisis crítico sobre su etiología. *Rev Med Per.* 1955;26:277-294.
4. ODRIOIZOLA M. La Gusanera de las narices. *Gaceta Médica de Lima.* 1858;1:140.
5. LUMBRERAS H, POLACK F. Primer caso peruano de oculomiasis producido por larvas de *Oestrus ovis*. *Rev Med Per.* 1955;23:95-99.
6. MIRANDA H, SERVAT J, IYO F, ESCALANTE H. Sobre un caso de oculomiasis por *C. hominivorax* y otro de miasis oculonasal por *O. ovis*. Libro de Resúmenes del Quinto Congreso Peruano de Microbiología y Parasitología. 1977. Lima, Perú.
7. MIRANDA-C H, MIRANDA-T H. Miasis por *Dermatobia hominis*. Referencia de un caso clínico. Resúmenes del II Congreso Peruano de Patología Clínica. 1981. Trujillo, Perú. p.19.